

# Validade da fotogrametria computadorizada na detecção de escoliose idiopática adolescente

Validity of computed photogrammetry for detecting idiopathic scoliosis in adolescents

Döhnert MB, Tomasi E

## Resumo

**Introdução:** A escoliose idiopática adolescente (EIA) é uma alteração tridimensional da coluna vertebral. Sua etiologia é desconhecida e seu início ocorre no início da puberdade, tendo sua progressão associada ao estirão de crescimento. A análise angular de movimento e postura corporal através da imagem estática, conhecida como fotogrametria, permite ao fisioterapeuta quantificar e qualificar sua avaliação da postura/movimento corporal. **Objetivo:** Este estudo foi realizado para avaliar a sensibilidade deste instrumento na detecção da EIA no exame escolar. **Métodos:** Estudo transversal de base escolar sobre alunos de 5ª a 8ª série do ensino fundamental das redes pública e particular de Pelotas. Foram realizadas coleta de imagem digital e exame radiográfico em postura antero-posterior e perfil. A sensibilidade e especificidade da fotogrametria foram verificadas utilizando três e dois graus de margem para desnivelamento da superfície corporal. **Resultados:** Duzentos e vinte e quatro alunos realizaram o exame de fotogrametria na escola e o exame radiológico padrão. A prevalência de EIA foi de 4,5% (n=10), sendo oito meninas e dois meninos, com média de 13,3° Cobb; média de 1,1 para rotação vertebral (Nash-Moe); 29,5° Cobb para cifose dorsal; 3,6° para ângulo íleo-lombar; e sinal de Risser em 1,6. Para três°, a sensibilidade foi de 21,4% e a especificidade de 90,7%. Utilizando dois graus, a sensibilidade foi de 50% e a especificidade de 61,2%. **Conclusões:** Com base nestes resultados, verificou-se que a fotogrametria computadorizada não pode ser realizada como screening para detecção de escoliose de grau leve nas escolas.

**Palavras-chave:** escoliose idiopática; fotogrametria; postura; fisioterapia.

## Abstract

**Introduction:** Adolescent idiopathic scoliosis (AIS) is a three-dimensional abnormality of the spine, of unknown etiology. It starts at the beginning of puberty and its progression is associated with the growth spurt. Analysis of angular movement and body posture through the static imaging method known as photogrammetry could allow physical therapists to quantify and qualify their body posture/movement assessments. **Objective:** This study was carried out to evaluate the sensitivity of this instrument for detecting AIS in examinations in schools. **Methods:** This was a school-based cross-sectional study among fifth to eighth-grade elementary school students in public and private schools in Pelotas. Digital images were collected and radiographic examinations were performed in the anteroposterior and lateral planes. The sensitivity and specificity of the photogrammetry were investigated using three and two degrees of margin for the body surface asymmetry. **Results:** Two hundred twenty four students underwent the photogrammetry and standard radiological examinations at the schools. The prevalence of AIS was 4.5% (n=10), in eight girls and two boys with mean Cobb of 13.3°; mean vertebral rotation of 1.1 (Nash-Moe); dorsal kyphosis of 29.5° Cobb; iliolumbar angle of 3.6°; and Risser sign of 1.6. With three degrees margin, the sensitivity was 21.4% and the specificity was 90.7%. With two degrees margin, the sensitivity was 50% and the specificity was 61.2%. **Conclusions:** Based on these results, it was found that computerized photogrammetry could not be used as a screening method for detecting mild scoliosis in schools.

**Key words:** idiopathic scoliosis; photogrammetry; posture; physical therapy.

**Recebido:** 13/06/07 – **Revisado:** 04/12/07 – **Aceito:** 06/05/08

## Introdução ::::

A escoliose idiopática adolescente é uma alteração tridimensional da coluna vertebral. Sua etiologia ainda é desconhecida e seu início ocorre na puberdade, tendo o seu grande momento de progressão associado ao estirão de crescimento. A prevalência de escoliose em adolescentes varia de 1 a 3% da população<sup>1,2</sup>, sendo as meninas afetadas mais que os meninos, numa proporção de aproximadamente 4/1<sup>2</sup>. Vários fatores associados têm sido correlacionados com a progressão da curvatura<sup>3</sup>, como a presença de dupla curvatura, alta magnitude da curvatura, diagnóstico precoce, diagnóstico antes da menarca, baixo sinal de Risser e gênero feminino.

A grande maioria das escolioses idiopáticas adolescente é assintomática antes de atingir altas angulações, normalmente acima de 40° Cobb, e a detecção precoce da escoliose aumenta em três vezes o número de pacientes tratados, conservadoramente diminuindo o percentual de pacientes que necessitam da cirurgia<sup>4</sup>.

O método de Cobb continua como medida de padrão clínico para avaliar a magnitude da escoliose<sup>5</sup>. Outros métodos não-radiológicos têm sido utilizados na tentativa de detectar precocemente a EIA entre escolares. Amendt et al.<sup>6</sup> utilizaram o Escoliômetro<sup>®</sup>, instrumento criado em 1984 por Bunnell, para mensurar assimetrias ou rotação axial do tronco. Velezis, Sturm e Cobey<sup>2</sup> utilizaram o teste de Adams (forward bend test) com uma flexão anterior da coluna vertebral, observando gibosidade nas costas, em decorrência da torção vertebral. Thulbourne e Gillespie<sup>7</sup> e Burwell et al.<sup>8</sup> registraram o contorno da forma das costas através do gibograma<sup>1,2</sup>. Turner-Smith, Harris e Thomas<sup>9</sup> propuseram um sistema integrado de imagem (ISIS), enquanto que Stokes e Moreland<sup>10</sup> usaram uma estereografia Raster no estudo das anormalidades da forma das costas.

Nos últimos anos, vários autores têm questionado os modelos existentes de exames para escoliose em escolares<sup>1-3</sup>. Embora a radiografia convencional identifique as deformidades da coluna, seu uso no exame escolar básico não é recomendado. O risco de exposição da criança à radiação e os altos custos justificam as tentativas de desenvolver outros métodos de detecção e documentação da escoliose.

Há alguns anos, fisioterapeutas e outros profissionais da área do movimento humano têm se dedicado à cinemática, assim denominada a análise angular de movimento e postura corporal através da imagem<sup>11-14</sup>. Quando consideradas isoladamente, as imagens (fotogramas) podem ser analisadas por meio do que se convencionou denominar de fotogrametria. Estudos recentes testaram a confiabilidade desta técnica de exame aplicada à avaliação postural convencional e para mensurar a flexão anterior do tronco, apresentando boa confiabilidade intra e interexaminadores<sup>15-19</sup>. A avaliação da escoliose

por meio da fotogrametria computadorizada pode permitir a análise da forma do dorso da criança, a detecção das deformidades, quantificação em graus dos desnivelamentos encontrados e ser uma ferramenta útil para o exame escoliótico<sup>14</sup>.

Assim, o propósito deste estudo foi investigar a sensibilidade da fotogrametria computadorizada no exame escolar, para detecção precoce de escoliose idiopática adolescente. Além disso, também se pretendeu determinar a validade da cinemática angular como exame diagnóstico e analítico para escoliose, comparado ao exame radiológico, e estabelecer uma validação cruzada entre as medidas angulares pelo protocolo de superfície, por meio da cinemática angular versus ângulo de Cobb, na imagem radiológica. As hipóteses foram de que, comparada ao exame radiológico convencional, a cinemática angular apresenta alta sensibilidade e especificidade, e que existe uma correlação positiva e significativa entre a análise cinemática angular de superfície e o ângulo de Cobb.

## Materiais e métodos ::::

Entre março e julho de 2005 foi realizado um estudo transversal de base escolar com alunos de 5ª a 8ª série do ensino fundamental das escolas da zona urbana de Pelotas, Rio Grande do Sul. A amostra foi calculada através do programa Epi-Info, estimando-se a sensibilidade de 90%, com uma margem de erro de 3,5 pontos percentuais, resultando em 279 alunos. Para uma especificidade estimada em 80%, com a mesma margem de erro, seriam necessários 492 adolescentes. Acrescentando-se 30% para perdas e recusas, seriam necessários 650 alunos. A partir de uma lista com todas as escolas da zona urbana do município, 20 escolas com ensino fundamental completo ou com as quatro séries finais foram elegíveis. Para garantir representatividade de todos os alunos da população alvo, as escolas foram estratificadas por tipo (pública, municipal e estadual, e privada). Foram inicialmente selecionados 650 alunos de oito escolas. Em cada escola foi sorteada uma turma de cada uma das quatro séries finais do ensino fundamental, e 20 alunos por turma foram selecionados, consecutivamente pela lista de chamada. Não participaram da pesquisa 158 alunos, por ausência de autorização dos pais ou responsável. Outros 178 alunos faltaram à escola na data prevista para a realização do exame. Dos 314 alunos que realizaram a fotogrametria na escola, 224 também realizaram o exame radiológico, sendo esta a amostragem final.

Os critérios de inclusão foram: autorização prévia dos pais e estar na lista dos alunos selecionados. Já os critérios de exclusão foram a não autorização prévia, ausência de vestimenta adequada ao exame e não ter realizado os dois exames indicados (fotogrametria e raio X).

Após a seleção dos alunos, foi enviado um termo de consentimento escrito aos pais ou responsáveis para a autorização da realização do exame fotogramétrico na escola e o exame radiológico no serviço especializado.

Seis entrevistadores foram recrutados entre alunos do segundo ano de graduação em Fisioterapia da Universidade Católica de Pelotas (UCPel) e treinados por um período de seis meses para a realização dos exames fotogramétricos, além de semiologia e anatomia palpatória. Destes, três entrevistadores eram do sexo feminino, para realização de exames em meninas e dois eram do sexo masculino, para exames em meninos. O projeto de pesquisa foi aprovado pelo Comitê de Ética da UCPel com o processo nº 2006/51.

A coleta das imagens digitalizadas foi realizada nas escolas, em sala exclusiva, com piso demarcado com fita adesiva em cruz para posicionamento correto dos pés e linear até a câmera, nas distâncias pré-estabelecidas, boa iluminação natural e artificial, e área física suficiente para a coleta da imagem em ângulo perpendicular ao aluno examinado. Os marcadores de superfície utilizados foram padronizados do tipo branco, esféricos de 13mm de diâmetro, adesivos, colocados em pontos anatômicos, a partir dos quais foram delineados os nivelamentos da superfície corporal (Tabela 1). Utilizou-se câmera fotográfica digital (DSC-P73, Sony®) com resolução de 2592x1944 pixels, com tripé fotográfico, altura de 0,85cm do solo e uso de nível para alinhamento da imagem, com auto-zoom e distância focal de 2,40m para os planos frontal anterior, frontal posterior e sagital (direita e esquerda), e 1,80m para a posição de pósterio-flexão anterior de tronco. Segundo estudo encontrado na literatura<sup>14</sup>, o grau de distorção no intervalo de distância entre 1,20 a 2,40m para medidas angulares é o mesmo. O ângulo de coleta de imagem foi de 90°, altura de 85cm do solo, considerando um grau de distorção de aproximadamente 1% para

estes parâmetros. Os meninos realizaram a coleta das imagens apenas de calção e as meninas de biquíni, e ambos sem qualquer tipo de calçado. As imagens digitais foram armazenadas em CD para posterior análise. Os nivelamentos e alinhamentos foram realizados através do software Corel Draw 9.0.

Na Figura 4 podemos observar os nivelamentos e alinhamentos medidos nos diversos planos.

Partiu-se da fundamentação biomecânica de que todas as referências anatômicas ósseas pares (contralaterais) devem estar niveladas, formando uma paralela ao solo, ou seja, um ângulo de nivelamento de 0° entre si e ambas a 90° ao solo, e que as referências ímpares (homolaterais) também devem estar alinhadas entre si, formando uma perpendicular ao solo, isto é, em um ângulo de nivelamento de 0° entre si e ambas a 90° em relação ao eixo longitudinal x paralelo ao solo. Utilizou-se, como medida de tolerância funcional, dois e três graus. A instalação patológica foi considerada a partir de ângulos inferiores a 88 e 87°, ou superiores a 92 e 93°, respectivamente, em relação aos 90° dos eixos das ordenadas y e abscissas x.

A fotointerpretação dos ângulos de Tales ( $\Delta$ Tales) utilizou a fórmula  $\Delta$ Tales = Tales<sub>direito</sub> - Tales<sub>esquerdo</sub>. Quando o resultado da equação for positivo, ocorre uma inclinação do tronco/cintura escapular para a direita; quando negativo, para a esquerda. O mesmo cálculo foi aplicado para definir a relação cabeça/ombro (RCO) e cabeça/maléolo (RCM), definindo a ocorrência de uma rotação do segmento avaliado, utilizando as seguintes fórmulas, respectivamente:  $\Delta$ RCO = Cabeça/Ombro<sub>direita</sub> - Cabeça/Ombro<sub>esquerda</sub> e  $\Delta$ RCM = Cabeça/Maléolo<sub>direita</sub> - Cabeça/Maléolo<sub>esquerda</sub>. As referências para mensuração do  $\Delta$ RCO foram o meato acústico e acrômio lateral do ombro. Já para a medida do  $\Delta$ RCM, foi utilizado o meato acústico e maléolo lateral do tornozelo. Para o cálculo do ângulo de gibosidade, foi utilizada a fórmula:  $\Delta$ Gibosidade =  $\Delta$ Gibosidade<sub>direita</sub> -  $\Delta$ Gibosidade<sub>esquerda</sub>.

**Tabela 1.** Pontos anatômicos e níveis de alinhamento da superfície corporal\* utilizados para o exame fotogramétrico.

Padrão	Pontos Anatômicos	Alinhamento / Nivelamento
Plano frontal anterior	• Bordo anterior dos acrômios	Ombros: 90°±2 e 3°
	• Glabella - incisão jugular - cicatriz umbilical	Onfálico: 90°±2 e 3°
	• Espinhas ilíacas antero-superiores	Pelve: 90°±2 e 3°
	• Tubérculos tibiais anteriores	Joelhos: 90°±2 e 3°
Sagital	• Meato acústico externo - bordo lateral do acrômio	Relação Cabeça/Ombro (RCO)
	• Meato acústico externo - maléolo lateral do tornozelo	Relação Cabeça/Maléolo (RCM)
	• Ápice lordose cervical -ápice cifose dorsal – vértice externo	Plano torácico-lordose cervical
	• Ápice lordose lombar -ápice cifose dorsal – vértice externo	Plano torácico-lordose lombar
Plano frontal posterior	• Acrômios posterior	Ombros: 90°±2 e 3°
	• 7ª vértebra cervical - 9ª vértebra torácica	Coluna superior: T9-C7 - eixo das abscissas x: 90°±2 e 3°
	• 9ª vértebra torácica - 5ª vértebra lombar	Coluna inferior: T9 - L5 - eixo das abscissas x: 90°±2 e 3°
	• Ângulo inferior medial das escápula	Escápulas: 90°±2 e 3°
	• Espinhas ilíacas pósterio-superiores	Posterior de pelve 90°±2 e 3°
	• Ângulo formado entre o eixo das coordenadas x - linha tangenciando a giba - eixo y	Ângulo de gibosidade - Adams

\*Propostos pelos autores para este estudo.

Já para a definição de medidas das curvaturas fisiológicas no plano sagital, utilizaram-se as distâncias do plano torácico-lordose cervical e plano torácico-lordose lombar, em que o plano torácico-lordose cervical é a distância (em mm) da linha que tangencia o ápice da cifose dorsal à linha que tangencia o ápice da lordose cervical. Já o plano torácico-lordose lombar é a distância (em mm) da linha que tangencia o ápice da cifose dorsal à linha que tangencia o ápice da lordose lombar.

Para determinação de uma escoliose dorsal, utilizou-se o alinhamento de coluna superior, nivelamento de ombro anterior e o nivelamento de escápulas posterior. Já para as escolioses da forma lombar, utilizou-se o alinhamento de coluna inferior, nivelamento de pelve anterior e de pelve posterior. As curvaturas dorsolombares e dupla curvatura foram classificadas na presença da combinação de todas as variáveis acima. O determinante para definir o lado foi o infra ou o supranivelamento das medidas de superfície anteriores. Durante o treinamento, procurou-se ter cuidado de padronizar procedimentos de palpção anatômica para colocação dos marcadores de superfície em crianças com sobrepeso e obesidade, de forma a não distorcer a coleta das imagens.

Após a coleta das imagens, todos os alunos foram encaminhados a um instituto de radiologia para a realização do exame radiológico padrão, ou seja, coluna vertebral total em plano pósterio-anterior e lateral, ambos em ortostatismo, quando foram analisadas as seguintes variáveis: localização (curvatura lateral ou não); tipo (funcional ou estrutural); ângulo Cobb para desvio lateral e cifose dorsal; ângulo inicial da rotação específica vertebral (obtido através do método Nash-Moe); sinal de Risser (quantidade de calcificação presente na apófise ilíaca, que mede sua progressiva ossificação associado ao fechamento do crescimento ósseo) e ângulo íleo-lombar. Curvaturas laterais com ângulo Cobb igual ou superior a 11° foram consideradas como verdadeiras escolioses. Escolares com curvaturas entre 5 e 10° Cobb foram classificados como propensos à progressão da curva e ao desenvolvimento de escoliose. Os exames radiológicos foram analisados por dois examinadores distintos e, havendo discordância em alguma das variáveis, um terceiro examinador foi solicitado para o parecer final.

Definiu-se sensibilidade como a porcentagem de pacientes com escoliose, que também foram positivos na fotogrametria computadorizada, enquanto que a especificidade é a porcentagem de alunos radiografados sem escoliose e que também tiveram na fotogrametria seu teste negativo.

A análise estatística foi predominantemente descritiva, com observação de medidas de tendência central e dispersão para as variáveis quantitativas. Na análise das medidas de acordo com o gênero, utilizou-se o teste t de Student para comparação entre médias, considerando-se significativas as diferenças com p inferior a 0,05.

## Resultados

Do total da amostra, pouco mais de metade era do sexo masculino e a média de idade foi de 12,3 anos no exame escolar (dp=1,6), sem diferenças entre os gêneros. Pouco menos da metade eram alunos da rede estadual de ensino, e os demais igualmente divididos entre rede municipal e escolas privadas. Das meninas examinadas pela fotogrametria, 85 (59,4%) já haviam tido a primeira menstruação, com média de idade de 11,8 anos (dp=1,2). Todas estas características não apresentaram diferenças entre o total de amostra e o total de radiografados (Tabela 2).

Através da fotogrametria computadorizada, a prevalência de algum tipo de escoliose foi de 45,5% (143/314). Todas as medidas de nivelamento e alinhamento foram comparadas por gênero, e somente os alinhamentos de coluna superior e inferior resultaram em maiores afastamentos para os meninos ( $p < 0,05$ ), que também tiveram maiores medidas no plano torácico-lordose cervical, confirmadas pela medida do ângulo Cobb para cifose ( $32,4 \pm 9,7$  para os meninos e  $27,9 \pm 9,6$  para as meninas).

A prevalência de escoliose idiopática adolescente foi de 4,5% (10/224), sendo quatro vezes mais nas meninas que nos meninos. Apresentaram escoliose classificada como funcional 8% (18/224) dos alunos e 110 apresentaram curvaturas com angulações variando entre 5 e 10° (Tabela 3).

A média de ângulo Cobb das escolioses idiopáticas encontradas ao exame radiológico foi de 13,3° Cobb, enquanto que para as funcionais foi de 12,5° Cobb. Já a média do ângulo Cobb para cifose dorsal foi de 30,3°, sendo 29,5° nas crianças com escolioses idiopáticas. O sinal de Risser médio foi de 1,6, não apresentando variação para o grupo das escolioses idiopáticas (Tabela 4).

Do total das curvaturas, 77 localizaram-se na região dorsal, 49 na região lombar e 12 como dupla curvatura. A curvatura dorsal também predominou nas escolioses funcionais (13/18) e nas propensas (62/110). Para as escolioses idiopáticas, a localização predominante foi a lombar e a dupla curvatura (4/10). Analisando o lado da convexidade nas curvas da forma dorsal, prevaleceu a lado direito (40/77) e para as curvas da forma lombar, prevaleceu o lado esquerdo (38/49).

A média do ângulo íleo-lombar foi de 3,6° quando observadas todas as escolioses idiopáticas e de 2,4° nas escolioses funcionais. Isolando-se todas as escolioses de única curvatura lombar encontradas ao raio X (n=9), a média de ângulo íleo-lombar foi de 4,1°, elevando-se para 4,5° quando analisadas somente as idiopáticas.

Observando-se as curvaturas fisiológicas sagitais através do plano torácico-lordose cervical e plano torácico-lordose lombar de todas as crianças que realizaram o raio

**Tabela 2.** Distribuição da amostra de escolares de acordo com o gênero, a idade e o tipo de escola.

	n (total)	% (total)	n (Radiografia)	% (Radiografia)
<b>Gênero</b>				
Masculino	171	54,5	116	51,8
Feminino	143	45,5	108	48,2
<b>Idade (anos)</b>				
9-10	42	13,4	32	14,3
11	65	20,7	49	21,9
12	54	17,2	36	16,1
13	89	28,3	64	28,6
14	41	13,1	31	13,8
15-16	23	7,3	12	5,3
<b>Tipo de escola</b>				
Estadual	136	43,3	102	45,6
Municipal	73	23,2	61	27,2
Particular	105	33,5	61	27,2
Total	314	100,0	224	100,0

X, encontrou-se que, na mesma proporção em que aumenta o ângulo Cobb para cifose dorsal, aumenta a distância nestes planos, conforme observado na Figura 1. Utilizando-se o teste f de tendência linear para as diferenças entre as médias das duas variáveis, de acordo com o ângulo Cobb, observou-se que ambas apresentaram significância estatística ( $p=0,001$  e  $p=0,015$ , respectivamente).

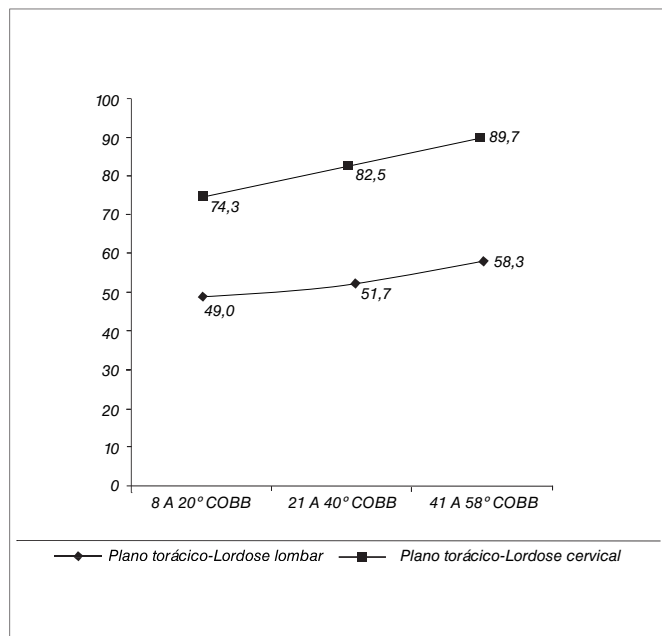
Utilizando três graus de assimetria como medida máxima para nivelamento da superfície corporal na fotogrametria, ao cruzar com os dados radiológicos, encontrou-se uma sensibilidade de 21,4% para todas as curvaturas escolióticas, sendo de 16,7% para as escolioses funcionais e 30,0% para as estruturais. Ao utilizar como referência de medida dois graus, a sensibilidade elevou-se para 50,0%, sendo 61,1% para as funcionais e mantendo-se em 30,0% nas estruturais (Figura 2). Já a especificidade total foi de 88,8%, para o grupo sem escoliose foi de 90,7% e para os propensos foi de 87,3%. Reduzindo para dois graus a assimetria como medida máxima para nivelamento, se obteve uma especificidade total de 61,2%, para o grupo sem escoliose de 68,6% e para os propensos de 55,5% (Figura 3). O

**Tabela 3.** Prevalências de escoliose em escolares de acordo com o exame radiológico.

	Escoliose Idiopática		Escoliose Funcional		Propensos a desenvolver		Sem escoliose	
	n	%	n	%	n	%	n	%
<b>Gênero</b>								
Masculino	2	20,0	11	61,1	62	53,4	41	47,7
Feminino	8	80,0	7	38,9	48	46,6	45	52,3
<b>Idade (anos)</b>								
9 e 10	1	10,0	3	16,6	15	13,6	13	15,1
11	3	30,0	4	22,2	15	13,6	27	31,4
12	1	10,0	4	22,2	23	20,9	8	9,3
13	2	20,0	7	39,0	35	31,8	20	23,3
14	2	20,0	0	0	18	16,4	11	12,8
15 e 16	1	10,0	0	0	4	3,6	7	8,1
<b>Tipo de escola</b>								
Estadual	6	60,0	3	16,6	56	50,9	37	43,1
Municipal	0	0	7	39,0	20	18,2	34	39,5
Particular	4	40,0	8	44,4	34	30,9	15	17,4
Total	10	100,0	18	100,0	110	100,0	86	100,0

**Tabela 4.** Resultados finais e comparativo do estudo com outros encontrados na literatura.

	Sensibilidade (%)	Especificidade (%)	Valor Preditivo + (%)	Valor Preditivo - (%)
Nosso estudo	21 a 50	61 a 89	16 a 50	90 a 97
Burwell, 1986 (20° Cobb mínimo)	38 a 69	84 a 96	18 a 56	-
Howell, Craig e Dawe, 1978 (10° Cobb inicial)	29 a 74	42 a 81	-	-
Amendt et al, 1990 (20° a 30° Cobb)	76 a 100	54 a 90	-	40 a 100
Sahlstrand, 1986 (5° Cobb mínimo)	97 a 99	57 a 64	-	-
Lauland, Søjbjerg e Hørlycke, 1982 (10° Cobb mínimo)	-	-	18 a 29	97 a 100

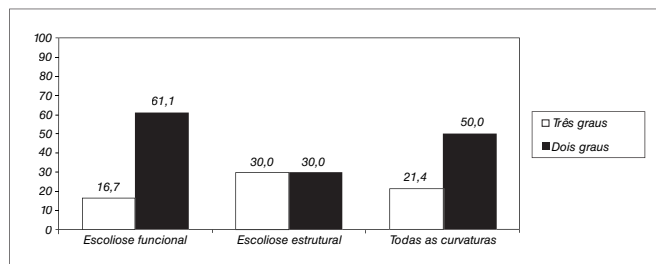


**Figura 1.** Média (mm) da distância dos planos torácico-lordose lombar e cervical em relação à medida do ângulo de Cobb.

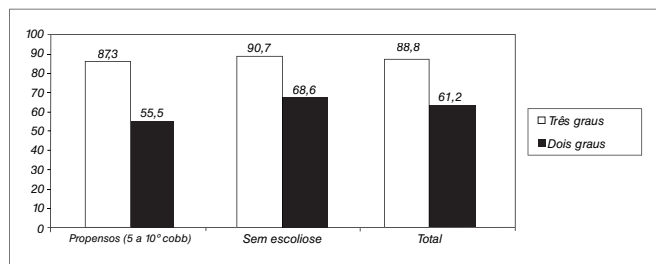
valor preditivo positivo foi de 16,0% (6/28) com três graus de medida de assimetria e elevou-se para 50,0% utilizando dois graus (14/28). Já os valores preditivos negativos foram de 97,0% e 90,0%, respectivamente utilizando três e dois graus como medidas de assimetria da superfície corporal.

## Discussão

Apesar das perdas terem sido expressivas tanto para a realização da fotogrametria quanto para o exame radiológico, essas não produziram diferenças nas características do grupo que prosseguiu o estudo. Uma das limitações deste estudo foi à utilização de seis examinadores diferentes para a coleta das imagens digitalizadas e colocação dos marcadores de superfície. Mesmo com um período significativo de treinamento destes entrevistadores, erros de medida interobservadores podem ter ocorrido. Entende-se necessário que o exame deva ser realizado sempre pelo mesmo entrevistador, mas por questões éticas, optou-se por entrevistadores do sexo feminino para as alunas e masculino para os alunos. Outra dificuldade foi à colocação dos marcadores de superfície em crianças obesas. Com os problemas para marcar corretamente os pontos anatômicos devido ao aumento do tecido adiposo e pele, os erros de medidas angulares foram minimizados pela padronização da marcação de pontos e pela coleta de imagem realizada no treinamento e durante o trabalho de campo, uma vez que a literatura não se refere que se devam excluir indivíduos com sobrepeso e obesos das técnicas de exame escolar para detecção de escoliose.




**Figura 2.** Sensibilidade (%) da fotogrametria computadorizada com nivelamentos de três e dois graus.



**Figura 3.** Especificidade (%) da fotogrametria computadorizada com nivelamentos de três e dois graus.

**Figura 4.** Nivelamentos e alinhamentos medidos através da Fotogrametria Computadorizada. Pelotas, RS, 2005.



A prevalência de escoliose idiopática adolescente, neste estudo, encontra-se dentro dos índices encontrados na literatura mundial, que varia de 2 a 4%. Como referido em outros artigos, as meninas apresentaram quatro vezes mais prevalência que os meninos. Não se verificou, entre alunos que apresentaram escoliose, o componente de extensão segmentar (lordose), em comparação às demais crianças estudadas, pois a média de ângulo Cobb para cifose foi de 30,3° para o grupo sem escoliose e 29,5° para o grupo com escoliose idiopática. As escolioses encontradas entre os alunos examinados foram todas de grau leve, com média de ângulo Cobb de 13,3° e a média de rotação vertebral foi de 1,1. Os alunos examinados eram imaturos esqueleticamente, com média de sinal de Risser de 1,6. A localização predominante nas idiopáticas foi dupla curvatura e lombar, seguida da dorsal. Já para as escolioses funcionais prevaleceram as da forma dorsal seguidas da lombar.

Analisando os resultados de sensibilidade, especificidade e valores preditivos positivo e negativo, em comparação com outros estudos, observou-se uma variação da especificidade e sensibilidade de acordo com o tipo de exame realizado e o critério de medida de nivelamento utilizado. Burwell<sup>15</sup> avaliou 102 crianças com escoliose com ângulo Cobb mínimo de 20° utilizando o Escoliômetro® para mensurar a rotação axial do tronco, encontrando uma sensibilidade que variou de 38 a 69% e especificidade variando de 84 a 96%. Já Howell, Craig e Dawe<sup>16</sup> avaliaram 54 crianças com escoliose idiopática com ângulo Cobb inicial de 10° através da fotogrametria (forward bend test) aplicado por fisioterapeutas e por enfermeiros, encontrando 29, 87 e 74% de sensibilidade e 81, 42 e 49% de especificidade. Amendt et al.<sup>6</sup> utilizaram o Escoliômetro® em 65 pacientes com escoliose idiopática de 20 a 30° Cobb, encontrando uma sensibilidade de 76 a 100% e uma especificidade de 54 a 90%.

Muito provavelmente, tais resultados são devidos ao fato de que em todos os estudos, foram utilizados sujeitos com diagnóstico confirmado de escoliose idiopática adolescente, ou seja, com ângulo Cobb superior a 11°.

Neste estudo a sensibilidade variou de 21 a 50%, sendo mais elevada utilizando 2° como medida de desnivelamento (50%), enquanto que a especificidade variou de 61 a 89%, sendo superior utilizando três graus como medida de nivelamento (89%) (Tabela 4). Parece que os parâmetros utilizados como medida de significância (dois e três graus) pela fotogrametria em neste estudo, associados a uma amostra na sua maioria constituída de indivíduos sem escoliose, ou com escolioses leves, podem ter sido superestimados.

A utilidade clínica de um teste de exame não é determinada apenas pela sensibilidade e especificidade, mas também pelo seu valor preditivo. Embora estes dois indicadores sejam muito importantes, um teste de exame pode também fornecer avaliação clínica e informação diagnóstica. Os profissionais fisioterapeutas necessitam conhecer a probabilidade da fotogrametria computadorizada ser positiva ou negativa na presença ou não de escoliose. Aplicando-se este princípio, descobriu-se um valor

preditivo positivo, ou seja, número de alunos com escoliose sobre o total de alunos com fotogrametria positiva tanto com ou sem escoliose (verdadeiros e falsos positivos), relativamente baixo, tanto com medida de nivelamento com dois (50%) e três graus (16%). No estudo realizado por Burwell<sup>15</sup>, o valor preditivo positivo variou de 18 a 56%. Já no estudo de Lauland, Sjøbjerg e Hørlycke<sup>17</sup>, que avaliou 195 crianças com escoliose e ângulo Cobb mínimo de 10° através da topografia Moiré e pelo forward bend test, o valor preditivo positivo variou de 18 a 29%.

Inversamente, constatou-se um valor preditivo negativo extremamente alto, variando de 90 a 97%, significando a proporção de alunos sem escoliose sobre o total de alunos com fotogrametria negativa (verdadeiros e falsos negativos). Já os estudos de Lauland, Sjøbjerg e Hørlycke<sup>17</sup> e Amendt et al.<sup>6</sup> encontraram valores preditivos negativos variando de 97 a 100% e de 40 a 100%, respectivamente. Parece que este alto valor preditivo negativo pode ter sido superestimado por se ter utilizado, neste estudo, nível de significância maior (dois e três graus).

A fotogrametria computadorizada, neste estudo, utilizando tanto três como dois graus para nivelamento da superfície corporal, não se mostrou sensível e específica o suficiente para ser recomendada isoladamente como screening escolar da escoliose idiopática adolescente. Parece que a utilização de dois graus de nível de medida de desnivelamento se mostrou mais confiável, visto que diminui sensivelmente a chance de não detectar uma criança com escoliose idiopática leve. Em comparação com outros estudos, a média de ângulo Cobb encontrado foi uma das mais baixas (5,5°), o que pode justificar, de certa forma, uma tendência à diminuição da sensibilidade. Acredita-se ser necessária a realização de outros estudos com curvaturas escolióticas maiores e coleta de imagem feitas pelo mesmo examinador para a constatação destes percentuais. Outro fator é o número de sujeitos examinados, já que este estudo apresentou o maior número de sujeitos examinados, e destes, apenas 4,5% apresentaram escoliose idiopática, todas na forma leve. A maioria dos estudos utilizou amostras menores e apenas sujeitos com escolioses, com ângulo Cobb mínimo variando de 5 a 30° Cobb, o que parece limitar as implicações de previsão de exame a uma população geral de pessoas. Para detecção das curvas fisiológicas no plano sagital, o exame mostrou-se efetivo nesta população.

O objetivo do exame em escolares é identificar precocemente a escoliose, ou seja, antes da progressão da curva e da maturidade esquelética. Tradicionalmente, os programas clássicos de exame escolar utilizam o teste de flexão anterior (forward bend test). A utilização da fotogrametria computadorizada permite quantificar os nivelamentos da superfície corporal não medidos pelo exame clínico subjetivo. Estes dados podem contribuir no incremento do monitoramento da progressão, estabilização ou redução da curva escoliótica ao longo da terapêutica e do crescimento ósseo, bem como auxiliar na documentação da curvatura.

## Referências bibliográficas

1. Karachalios T, Sofianos J, Roidis N, Sapkas G, Korres D, Nikolopoulos K. Ten-year follow-up evaluation of a school screening program for scoliosis. Is the forward-bending test an accurate diagnostic criterion for the screening of scoliosis? *Spine*. 1999;24(22):2318-24.
2. Velezis M, Sturm PF, Cobey J. Scoliosis screening revisited: findings from the District of Columbia. *J Pediatr Orthop*. 2002;22(6):788-91.
3. Greiner KA. Adolescent idiopathic scoliosis: radiologic decision-making. *Am Fam Physician*. 2002;65(9):1817-22.
4. Torell G, Nordwall A, Nachemson A. The changing pattern of scoliosis treatment due to effective screening. *J Bone Joint Surg Am*. 1981;63(3): 337-41.
5. Chockalingam N, Dangerfield PH, Giakas G, Cochrane T, Dorgan JC. Computer-assisted Cobb measurement of scoliosis. *Eur Spine J*. 2002;11(4):353-7.
6. Amendt LE, Ause-Ellias KL, Eybers JL, Wadsworth CT, Nielsen DH, Weinstein SL. Validity and reliability testing of the Scoliometer. *Phys Ther*. 1990;70(2):108-17.
7. Thulbourne T, Gillespie R. The rib hump in idiopathic scoliosis. Measurement, analysis and response to treatment. *J Bone Joint Surg Br*. 1976;58(1): 64-71.
8. Burwell RG, James NJ, Johnson F, Webb JK, Wilson YG. Standardised trunk asymmetry scores. A study of back contour in healthy school children. *J Bone Joint Surg Br*. 1983;65(4):452-63.
9. Turner-Smith A, Harris J, Thomas D. International assessment of back shape and analysis using ISIS. In: Stokes A, Pekelsky J, Moreland M, eds. *Surface Topography and Spinal Deformity*. Stuttgart: Gustav Fischer Verlag. 1987;153-61.
10. Stokes IA, Moreland MS. Measurement of the shape of the surface of the back in patients with scoliosis. The standing and forward-bending positions. *J Bone Joint Surg Am*. 1987;69(2):203-11.
11. Woltring H. One hundred years of photogrammetry in biolocomotion. In: *Proceeding of the Symposium on Biolocomotion: A Century of Research Using Moving Picture*. Formia, Italy, 1989.
12. Berme N, Capozzo A. *Biomechanics of Human Movement - Application in Rehabilitation, Sport and Ergonomics*. Worthington: Bertec Corporation; 1990.
13. Boenick U, Nader M. Gangbildanalyse. Stand der Meßtechnik und Bedeutung für die Orthopädie-Technik. In: *Internationales Symposium Gangbildanalyse*. Mecke Druck und Verlag, Berlin, 1991.
14. Ricieri D. Validação de um protocolo de fotogrametria computadorizada e quantificação angular do movimento tóraco-abdominal durante a ventilação tranqüila. (dissertação de mestrado em Fisioterapia). Uberlândia: Centro Universitário do Triângulo (UNIT), 2000.
15. Burwell RG. A Multicentre Study of Back-shape in School Children: A Progress Report-Positional Changes in Back Contour in Relation to a New Screening Test for Scoliosis. In: *Proceedings of the Scoliosis Research Society Combined with the British Scoliosis Society*. South Hampton, Bermuda, September; 1986. p. 21-25.
16. Howell JM, Craig PM, Dawe BG. Problems in scoliosis screening. *Can J Public Health*. 1978;69(4):293-6,301.
17. Laulund I, Søjbjerg J, Hørlyck E. Moiré topography in school screening for structural scoliosis. *Acta Orthop Scand*. 1982;53(5):765-8.
18. Iunes DH, Castro FA, Salgado HS, Moura IC, Oliveira AS, Bevilacqua-Grossi D. Confiabilidade Intra e Interexaminadores e repetibilidade da avaliação postural pela fotogrametria. *Rev Bras Fisioter*. 2005;9(3):249-55.
19. Sato TO, Vieira ER, Gil Coury HJC. Análise da confiabilidade de técnicas fotométricas para medir a flexão anterior do tronco. *Rev Bras Fisioter*. 2003;7(1):53-9.
20. Sahlstrand T. The value of Moiré topography in the management of scoliosis. *Spine*. 1986;11:409-17.